




BONJOUR

CA « CHIE » ?



**Processus pathologique  
de l'obstruction  
des organes digestifs**

**UE 2.8 S3**

# Maladies inflammatoires Chroniques du Tube digestif (MICI)

Michael BISMUTH  
Service d'Hépatogastroentérologie B  
CHU Saint Eloi



# MICI



- Maladies inflammatoires chroniques
- Cause mal déterminée  
(plurifactorielles, génétique, infectieuse, vasculaire, auto-immune ...)
- Évoluant par poussée imprévisible
- Possibilité de rémission plus ou moins longue

**RECTOCOLITE  
ULCERO-HEMORRAGIQUE**

# MICI



- A différencier des autres colites +++
  - infectieuses (bactériennes, virales parasitaires, mycotique)
  - médicamenteuses (antibiotiques : colite pseudo-membraneuse, AINS)
  - ischémiques (obstruction d'une artère digestive, homme, facteurs de risques cardio-vasculaires)
  - radiques (radiothérapie pelvienne)
  - diverticulaires (diverticulose colique)



**MICI**



## Rectocolite ulcéro-hémorragique

### ° Définition

- atteinte de tout ou partie du colon
- débutant toujours dans le rectum
- évolue par poussée de diarrhée sanglante
- atteinte superficielle (muqueuse)

**MICI**



## Rectocolite ulcéro-hémorragique

- Épidémiologie

- en augmentation constante
- pic vers 30 ans, femme > homme
- causes indéterminées (auto-immunes ...)
- facteurs psychologiques



## Rectocolite ulcéro-hémorragique

### ° Diagnostic

#### - diarrhée

✕ 5 à 20 selles par jour

✕ sanglantes

✕ impérieuses

✕ afécales (« crachat sanglant »)

- douleurs abdominales

- AEG, hyperthermie





## Rectocolite ulcéro-hémorragique

### ° Diagnostic

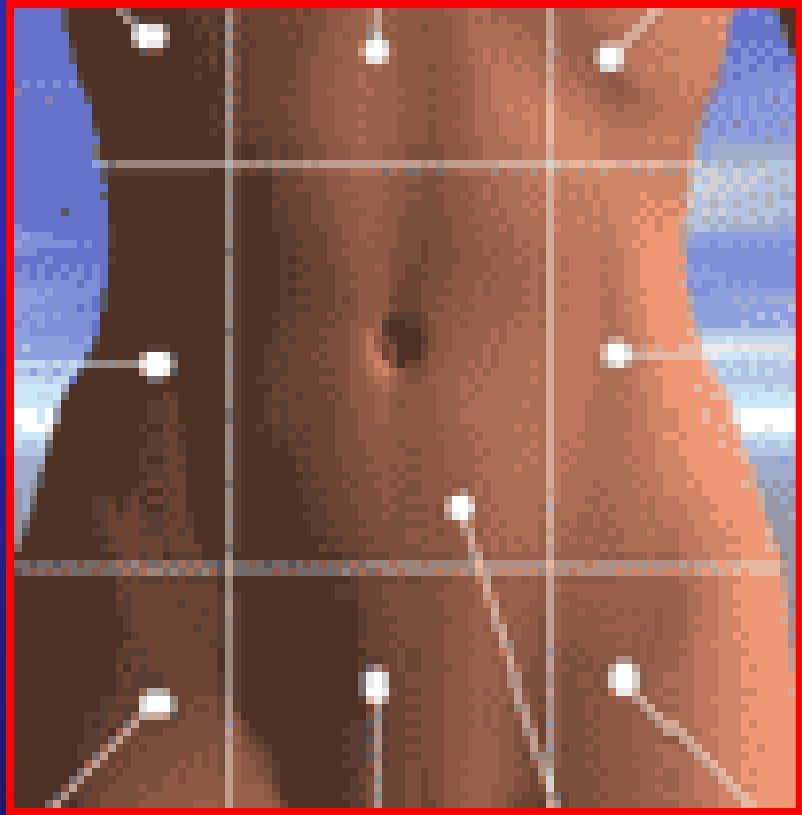
#### - examen

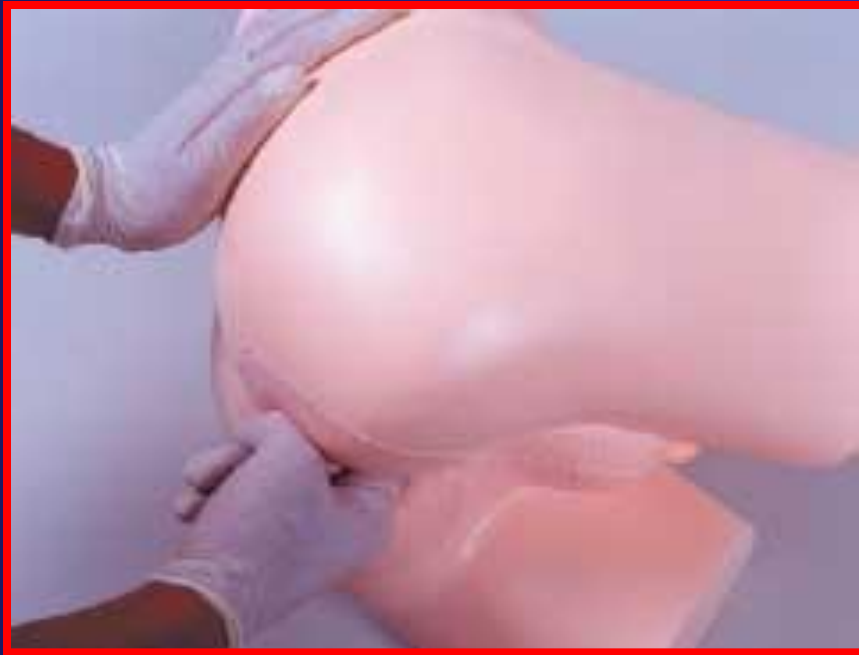✘ abdomen sensible


✘ TR douloureux, sang, muqueuse  
granité

- ASP : recherche colectasie (urgence)

- Coloscopie +++ (examen de référence)

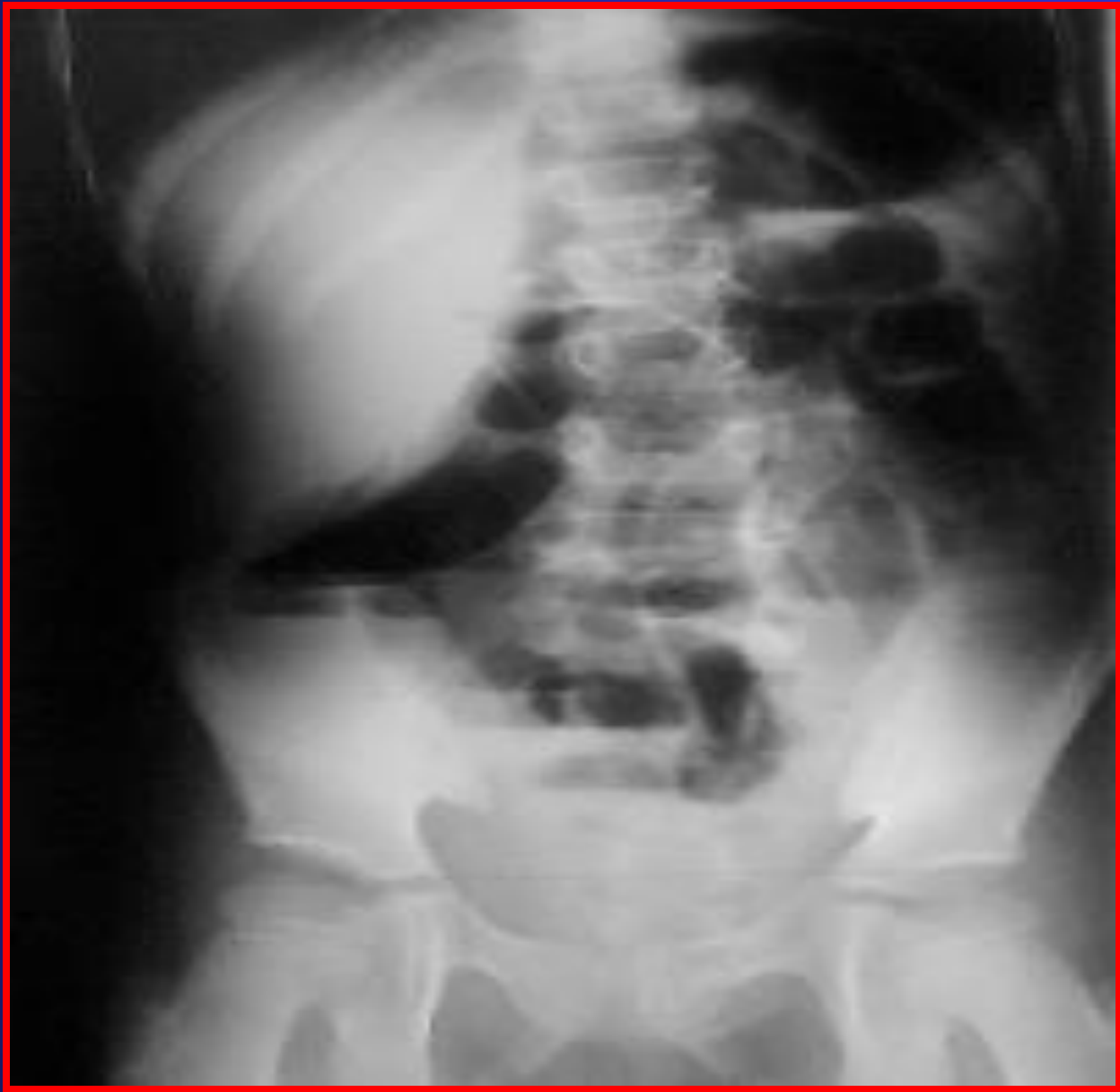





**Le docteur Archibald est connu pour ses examens proctologiques très poussés**



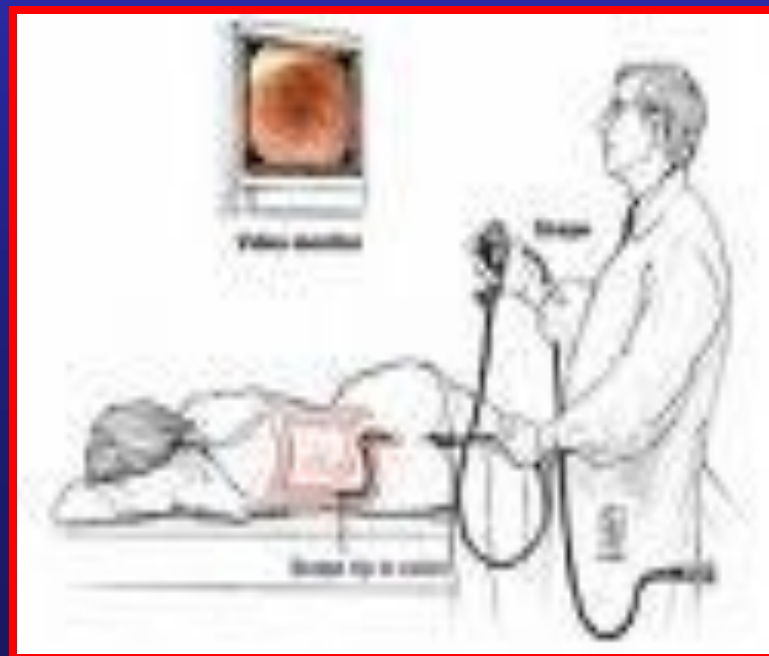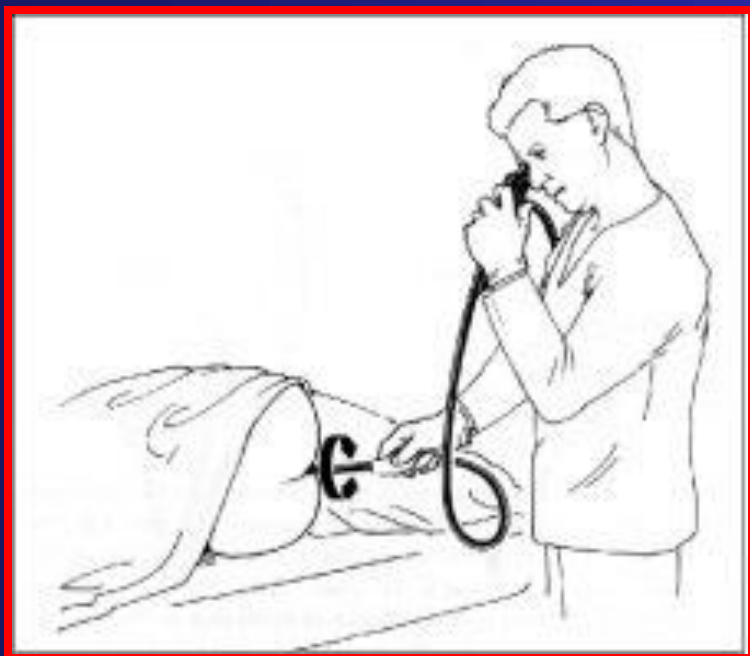

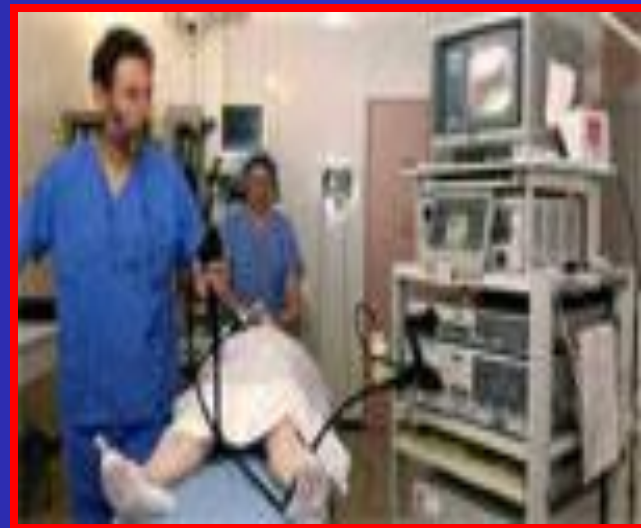
**MICI**

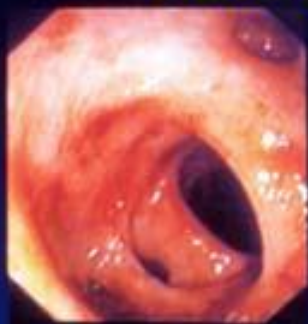

## Rectocolite ulcéro-hémorragique

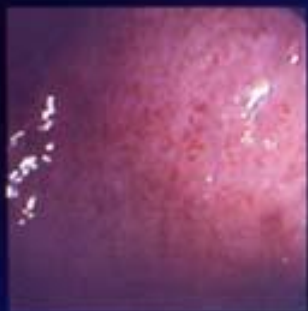
- Coloscopie +++
  - atteinte sans intervalles de muqueuse saine
  - muqueuse granité « pleurant le sang »
  - ulcérations superficielles, pseudo-polypes
  - rectum toujours atteint
  - iléon jamais atteint
  - biopsies : atteinte superficielle muqueuse



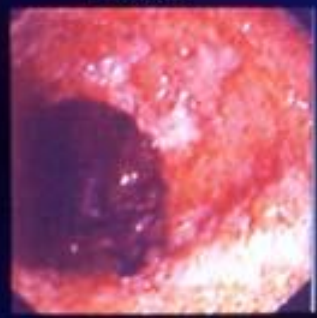
# RECTOCOLITE HEMORRAGIQUE



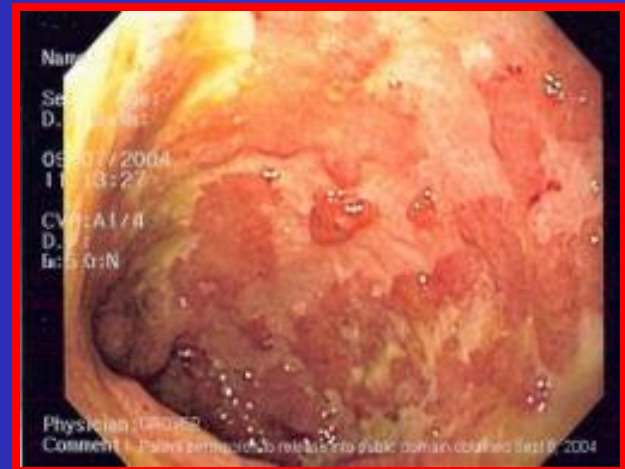
F atténuée



F modérée

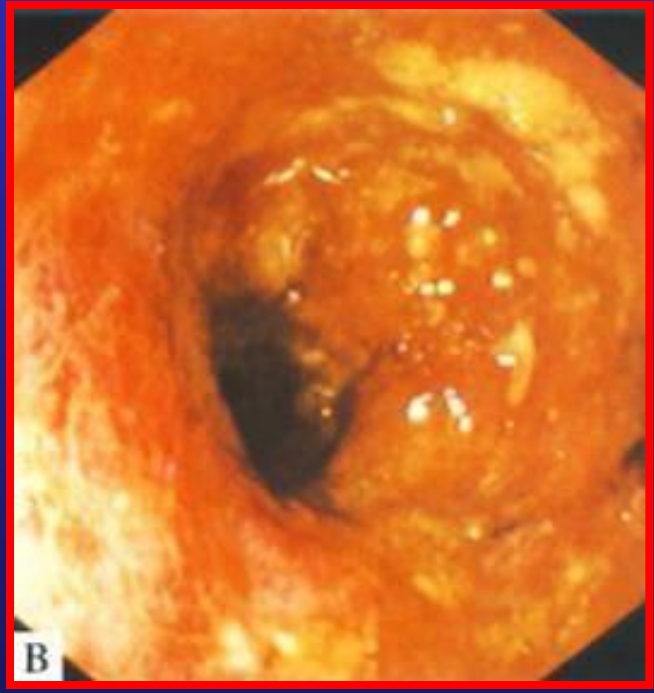
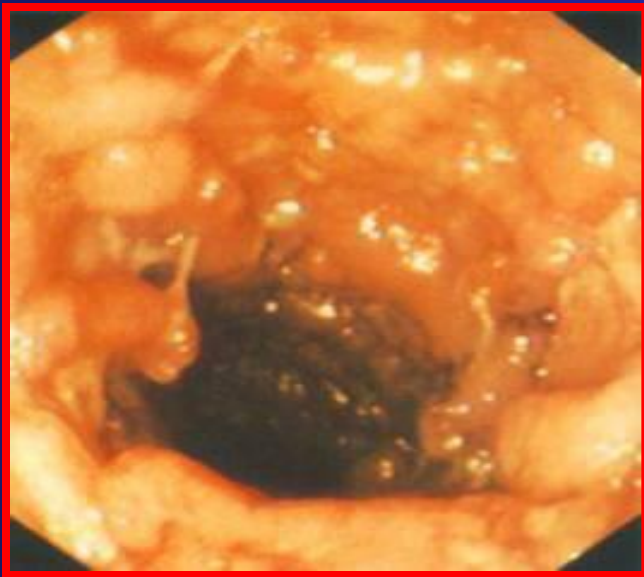
F sévère



Na  
Se  
D.  
05/01/2004  
11:03:27  
CV: A1 / 4  
D.  
Ic: 5 0 : N

Physician : GPOES  
Comment : Patient's consent to release into public domain obtained 02/10/2004

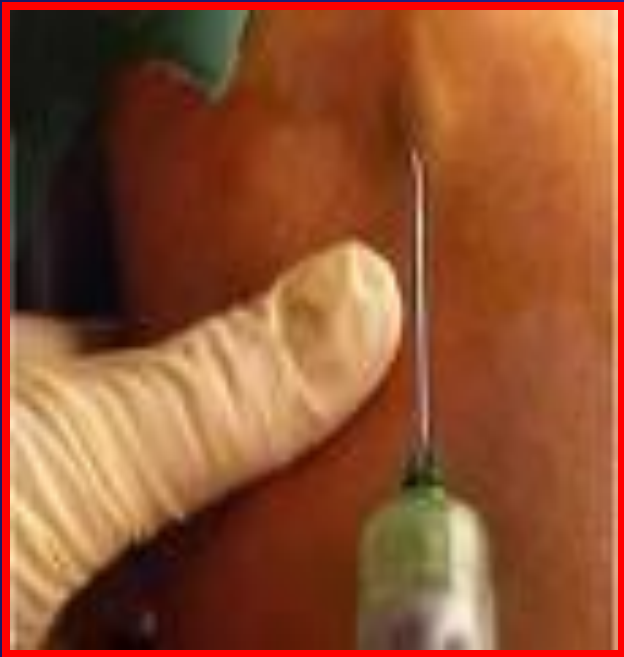

B



## Rectocolite ulcéro-hémorragique

- Autres examens complémentaires
  - bilan biologique (ANCA, syndrome inflammatoire ...), calprotectine fécale
  - utilisé pour le suivi et quand suspicion de complications
    - ✘ échographie digestive
    - ✘ scanner abdominal
    - ✘ coloscanner





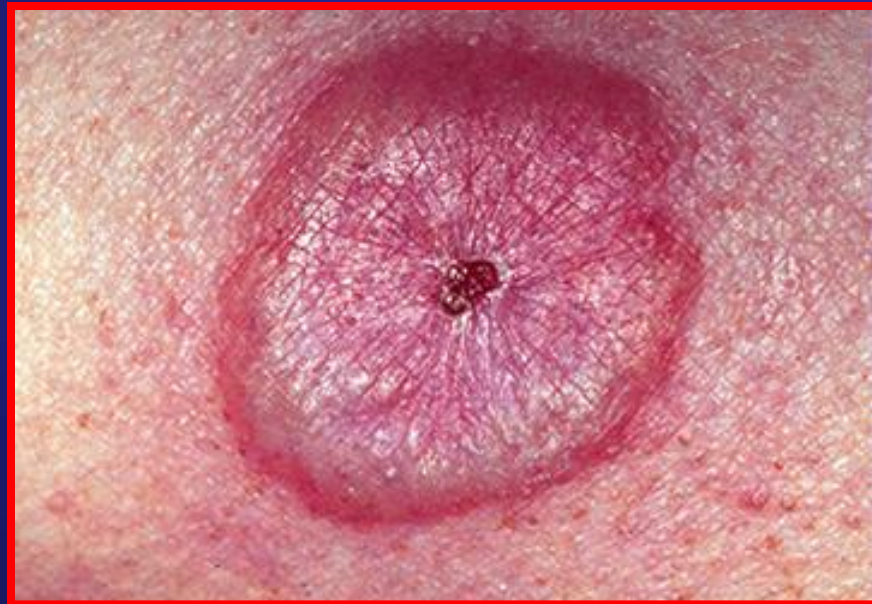
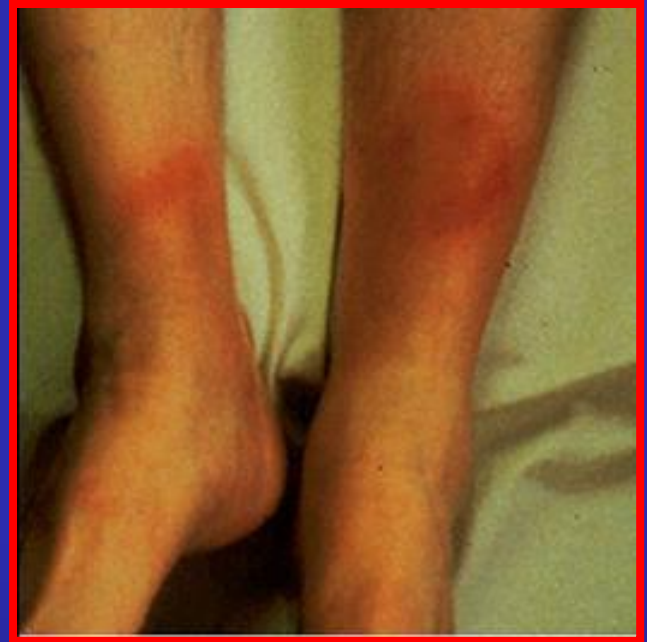
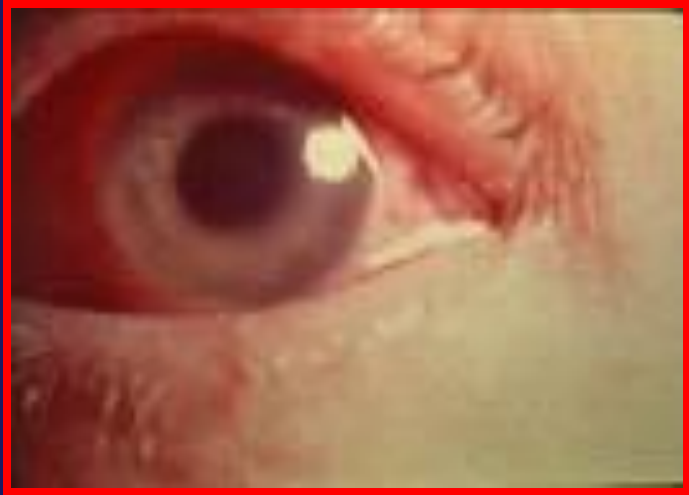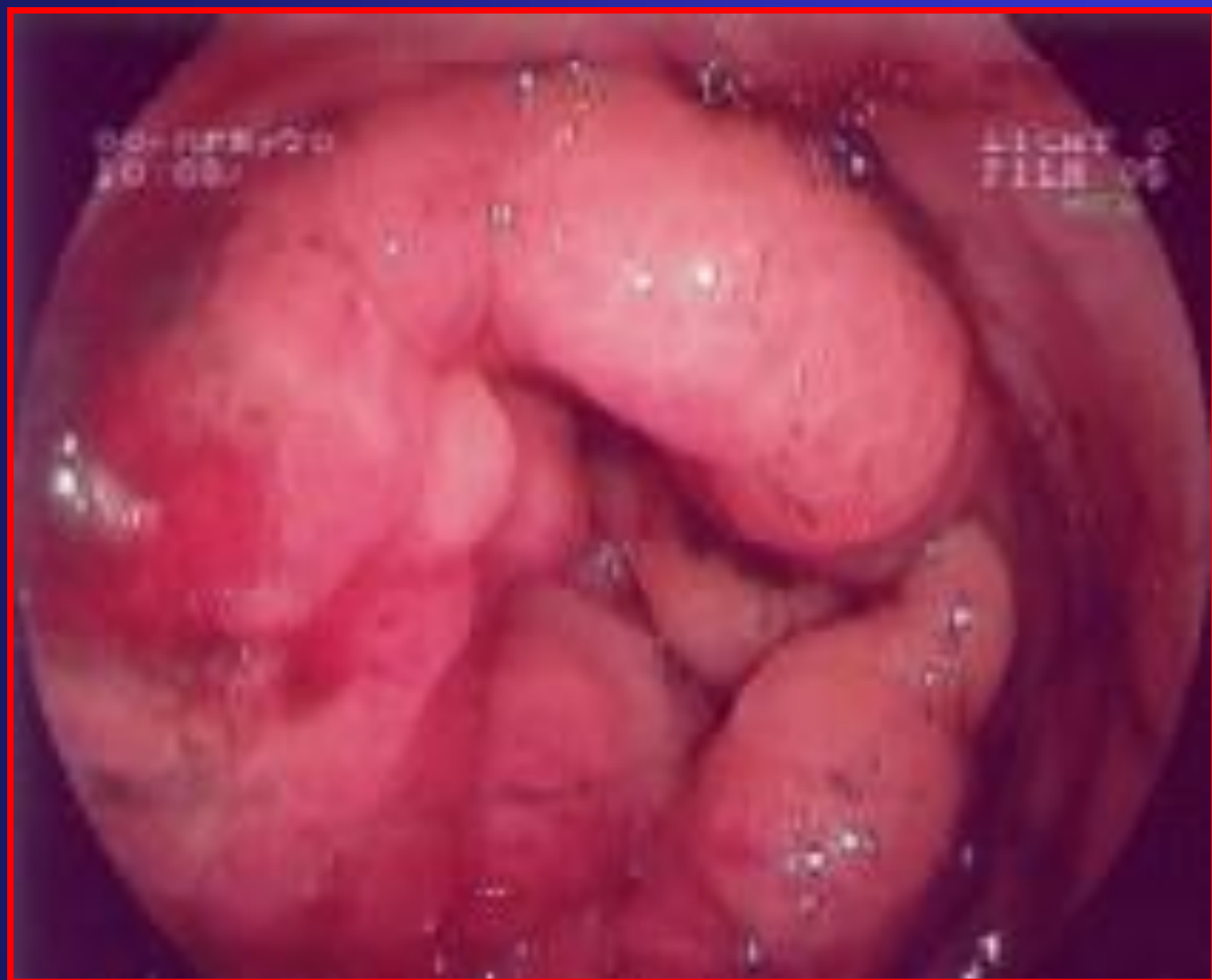## Rectocolite ulcéro-hémorragique

### ◦ Évolution

- rémission complète de la poussée
- complications : colectasie, perforation
- manifestations extra-digestives (foie, œil, articulations, peau ...)
- **risque de cancer** (augmentant avec l'ancienneté de la maladie et l'étendue de l'atteinte, dépistage +++)







# MICI



## Rectocolite ulcéro-hémorragique

- Traitement médical

- poussée

- ✘ corticoïdes, dérivés du 5-ASA

- ✘ traitement locaux (suppositoires, lavement) en fonction de l'étendue de l'atteinte

- ✘ biothérapies (anti-TNF $\alpha$  ...)



## Rectocolite ulcéro-hémorragique

- Traitement médical

- entretien

- ✘ corticoïdes, dérivés du 5-ASA

- ✘ traitement locaux (suppositoires, lavements)

- ✘ biothérapies (anti-TNF $\alpha$  ...)

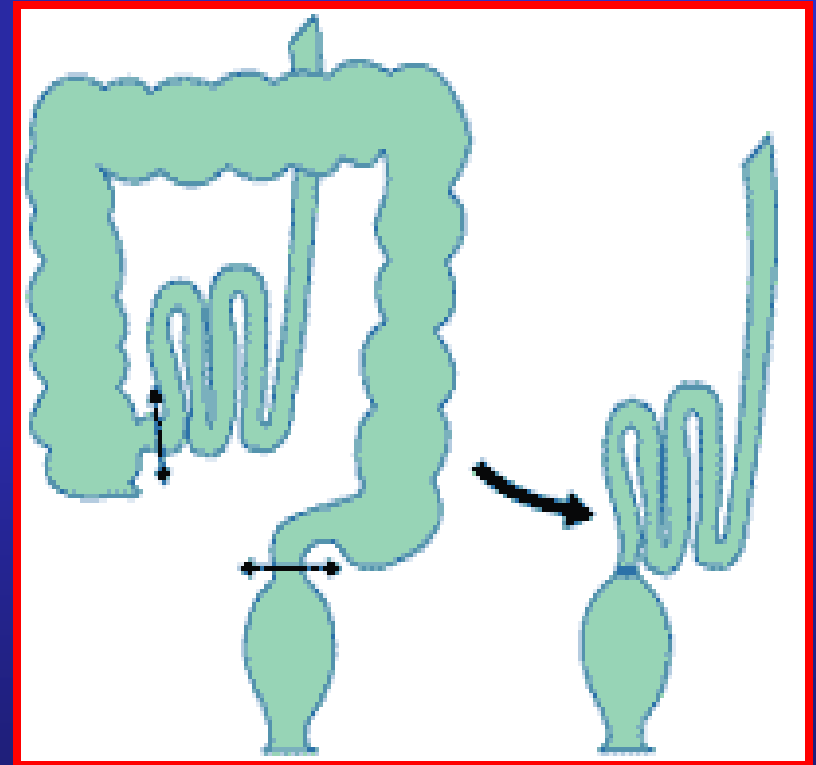
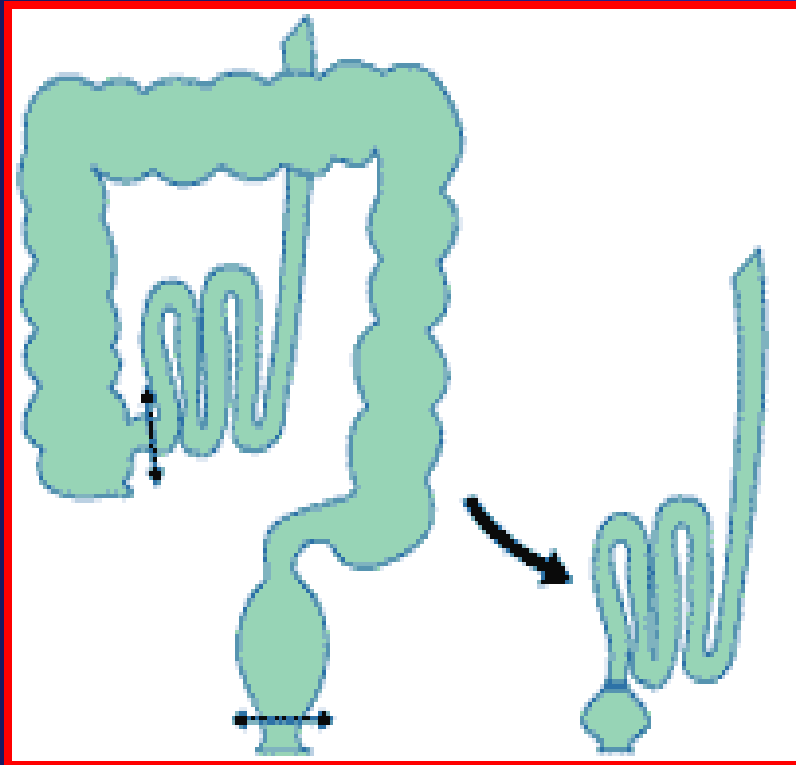
- ✘ immunosuppresseurs (méthotrexate, azathioprine)

**MICI**



## Rectocolite ulcéro-hémorragique

- Traitement chirurgical
  - coloproctectomie totale avec mucosectomie rectale et anastomose iléo- anale sur réservoir
  - guérison définitive, disparition du risque cancéreux au prix d'un inconfort et parfois d'une incontinence (3 à 6 selles par jour)



# MALADIE DE CROHN



## Maladie de Crohn

### ° Définition

- entérocolite segmentaire ou pluri-segmentaire
- pouvant atteindre tout le tube digestif
- atteinte profonde (pan-pariétale) et scléro-atrophique (sténose)



# MICI



## Maladie de Crohn

- Épidémiologie
  - 2 pics de fréquence : 30-40 ans, 65 ans
  - femme = homme
  - maladie auto-immune + infectieuse + génétique (NOD 2 ou CARD 15) + ...
  - facteurs psychologiques ??

**MICI**



## Maladie de Crohn

- Diagnostic
  - diarrhée souvent non sanglante, syndrome de Koenig
  - douleurs abdominales (FID)
  - tableau clinique d'occlusion (sténose)

# MICI



## Maladie de Crohn

### ° Diagnostic

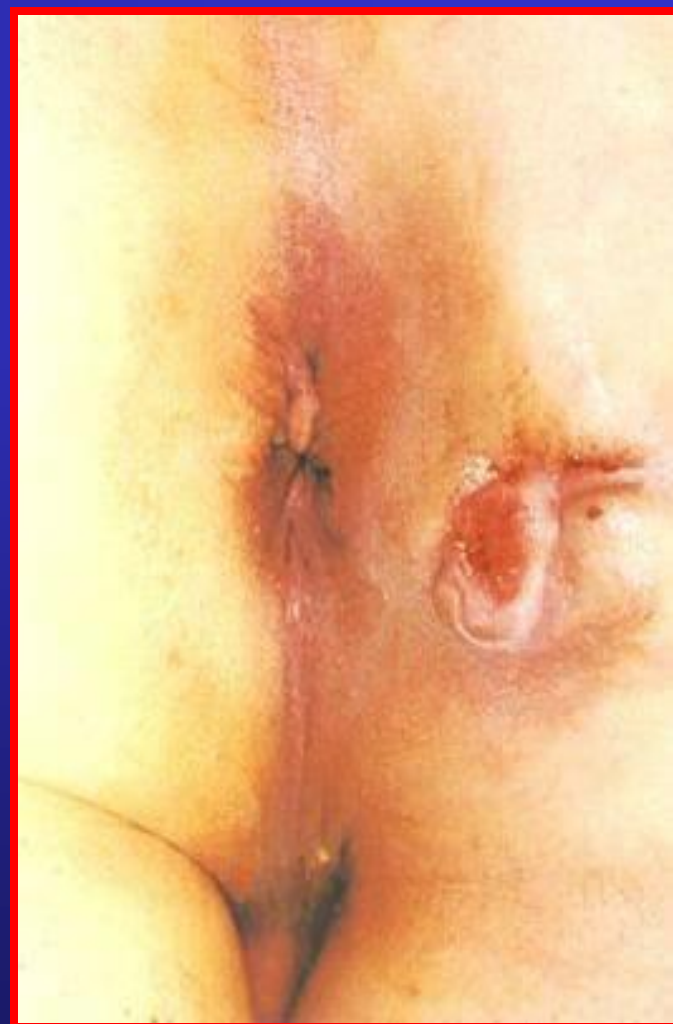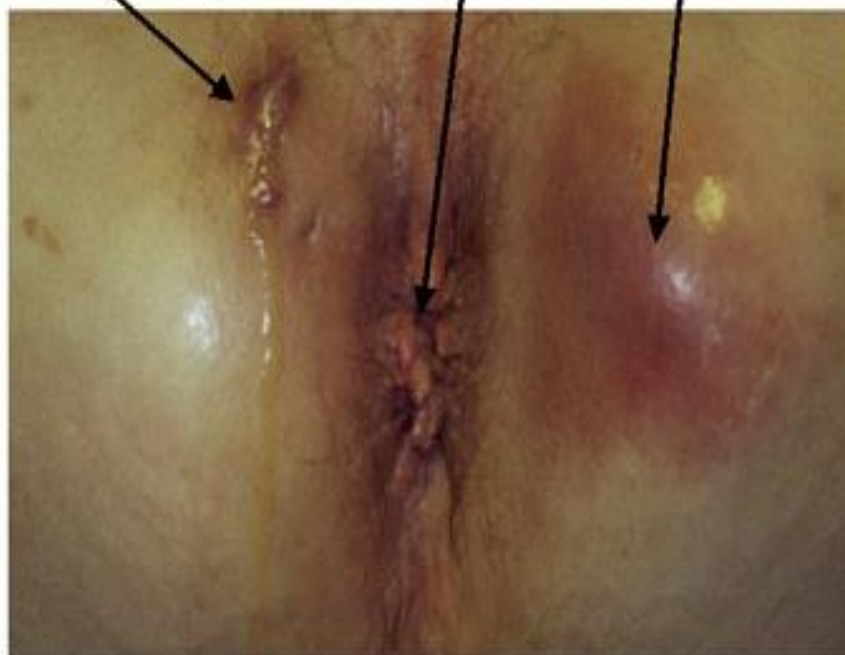
- manifestations ano-périnéale (20 %) +++
  - ✗ fissure parfois méconnue car asymptomatique
  - ✗ abcès, fistule
- manifestations extra-digestives (aphtose, arthralgies, uvéite, atteinte dermatologique)

## Maladie de Crohn avec lésions péri-anales

**Fistule (orifice)**

**Anus**

**Abcès**



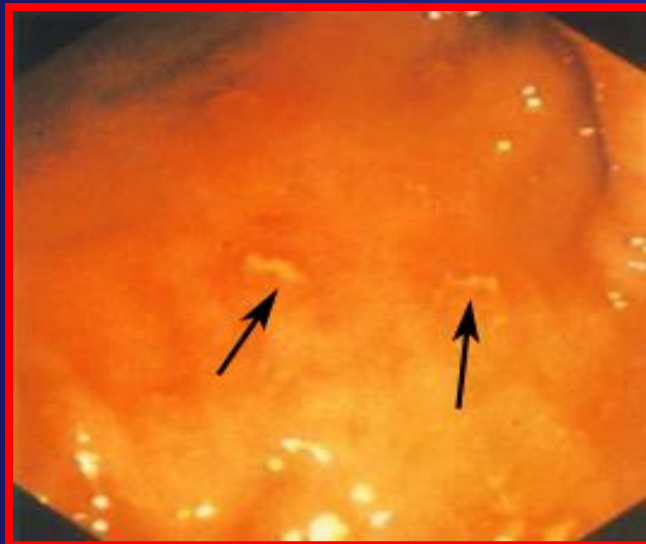
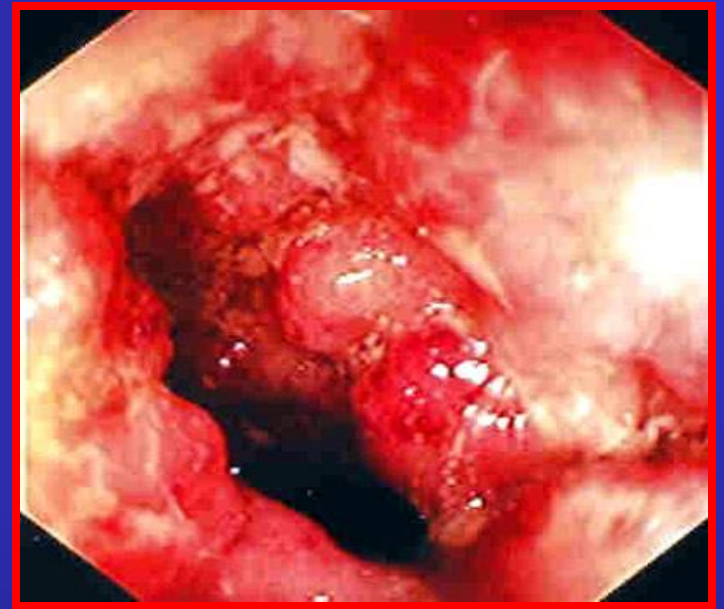
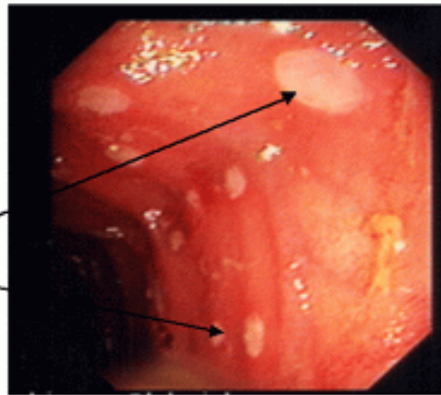
# MICI



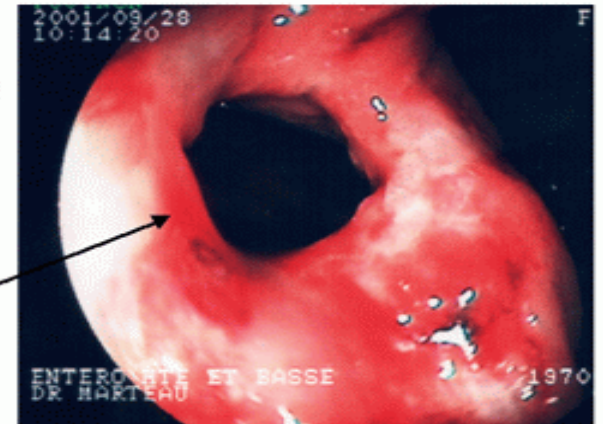
## Maladie de Crohn

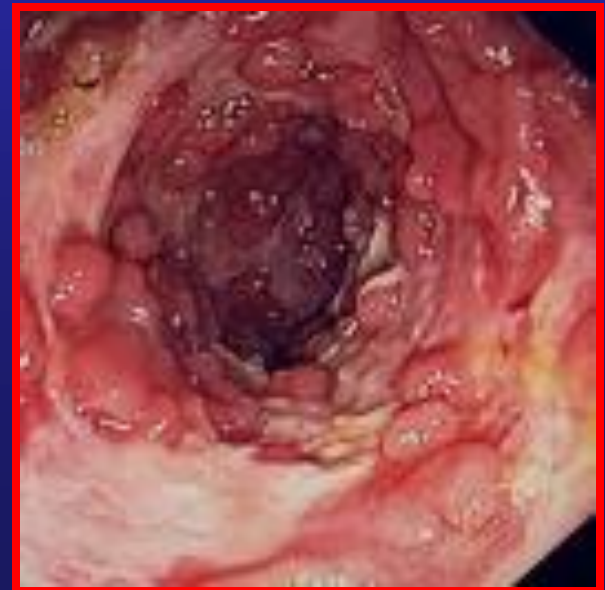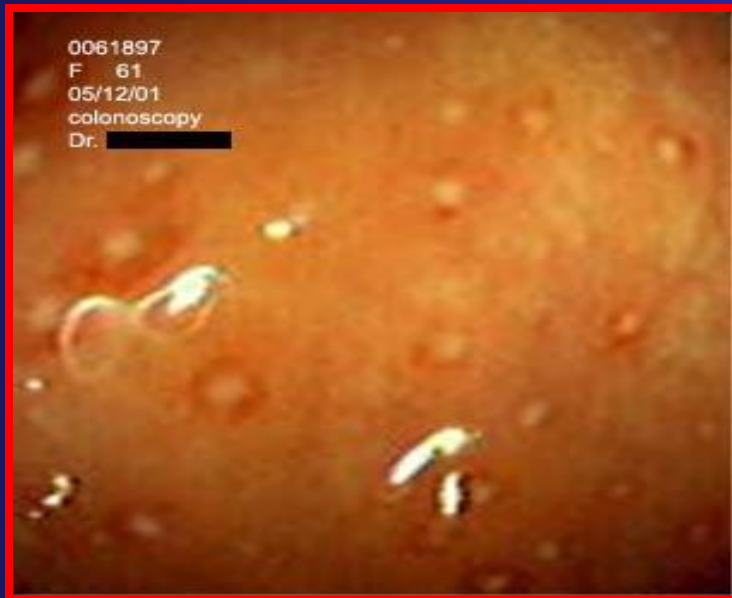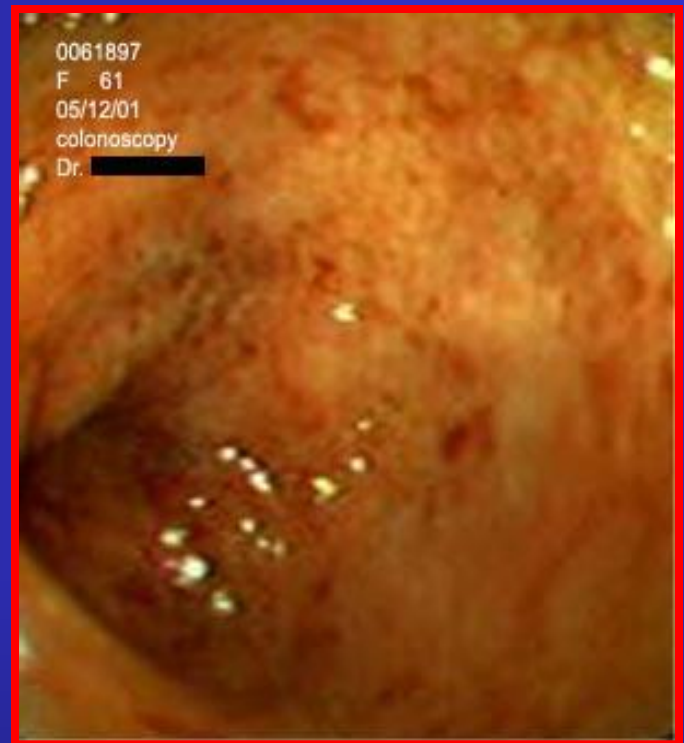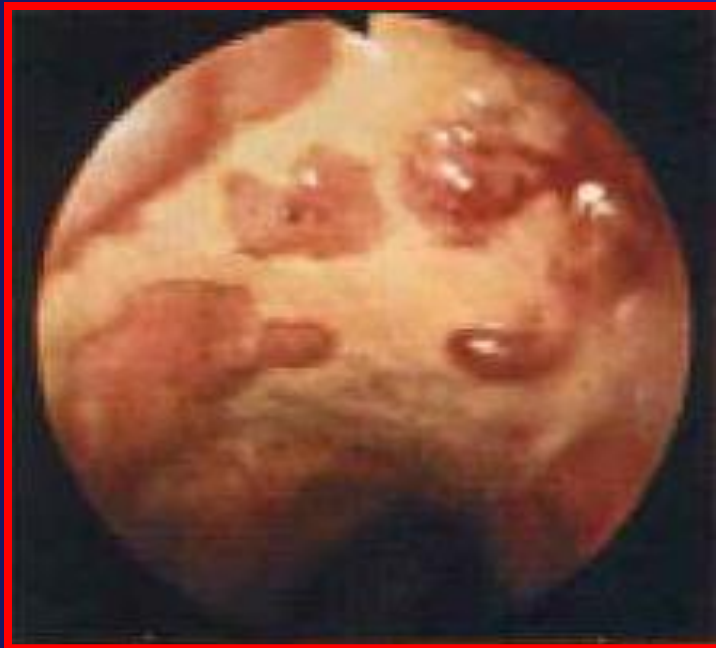
- Coloscopie +++
  - intervalles de muqueuse saine
  - ulcérations aphtoïdes, ulcère creusant
  - sténoses, fistules
  - iléon souvent atteint, rectum rarement
  - biopsies : atteinte transmurale, granulome inconstants mais spécifique (30%)

Maladie de Crohn avec  
ulcérations  
aphtoïdes de  
l'iléon



Maladie de Crohn (vue au cours d'une coloscopie) :  
la valvule de Bauhin est béante,  
ulcérée et sténosée







## Maladie de Crohn

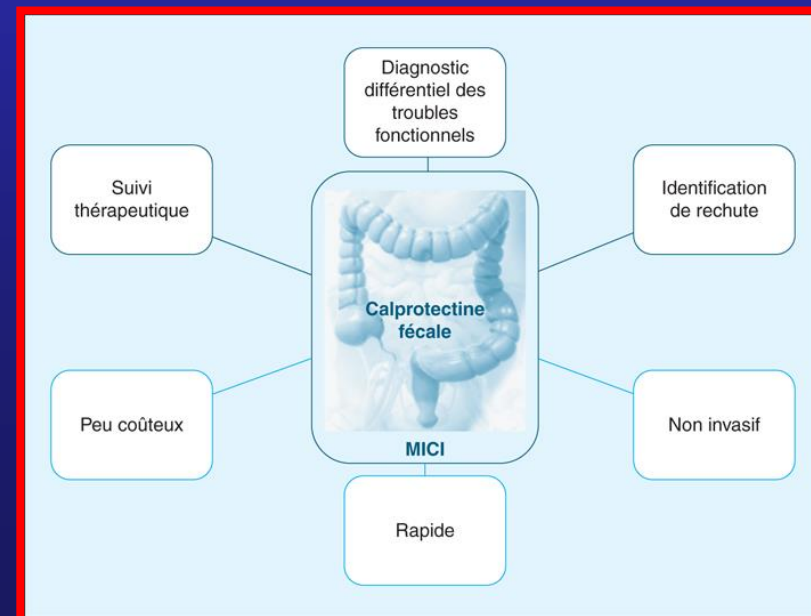
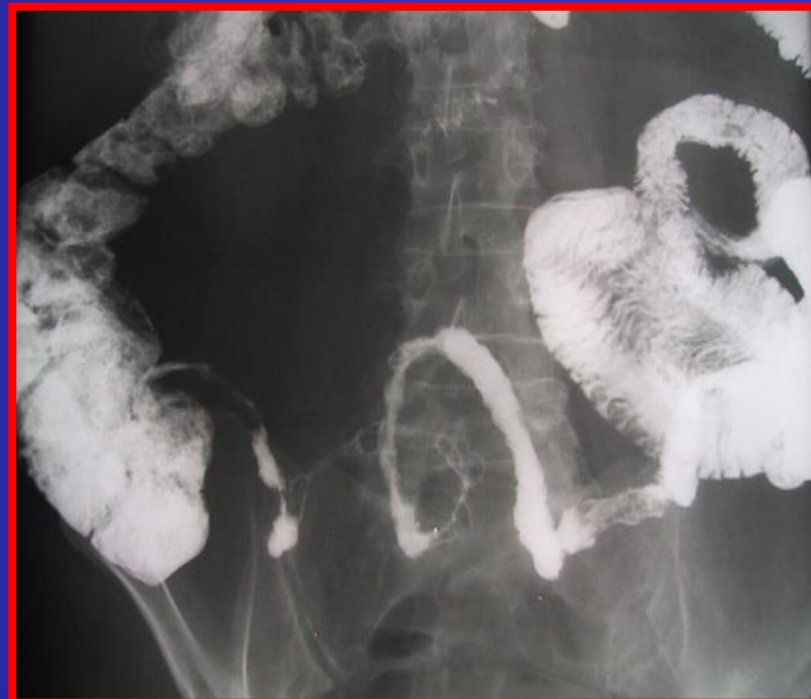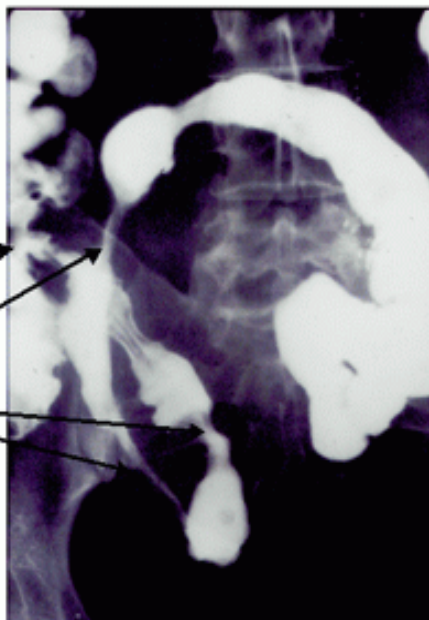
- Autres examens complémentaires
  - bilan biologique (ASCA, syndrome inflammatoire ...), calprotectine fécale
  - parfois utile pour diagnostiquer une atteinte du grêle inaccessible
    - ✘ échographie digestive
    - ✘ entéroscanner
    - ✘ transit du grêle (moins utilisé)
    - ✘ vidéo capsule endoscopique



Maladie de Crohn iléale

Valvule de Bauhin

Sténoses  
(zone malade)





## Maladie de Crohn

- Traitement médical

- poussée

- ✘ corticoïdes, nutrition parentérale dans les formes sévères ou en cas d'abcès et de fistules internes

- ✘ biothérapies (anti-TNF $\alpha$  ...)



## Maladie de Crohn

- Traitement médical

- entretien

- ✘ corticoïdes, dérivés du 5-ASA

- ✘ immunosuppresseurs  
(méthotrexate, azathioprine)

- ✘ biothérapies (anti-TNF $\alpha$  ...)

# MICI



## Maladie de Crohn

- Traitement chirurgical
  - uniquement en cas de complications résistantes aux traitements médicaux (sténoses fibreuses non inflammatoires +++)
  - prudence !!!



Merci de votre attention